

# Patologías oftalmológicas en lactantes menores de 6 meses en un servicio de oftalmopediatría de un hospital de referencia

## *Ophthalmological pathologies in infants under 6 months of age in a pediatric ophthalmology service at a referral hospital*

Giannina Sosa<sup>1,2</sup>, Olivia Cardozo<sup>1</sup>, Mirta Mesquita<sup>1</sup>

<sup>1</sup>Hospital General Pediátrico Niños de Acosta Ñu. San Lorenzo, Paraguay.

<sup>2</sup>Universidad Católica Nuestra Señora de la Asunción. Asunción, Paraguay.

### RESUMEN

**Introducción:** Las afecciones oftalmológicas en niños menores de 6 meses pueden producir alteraciones visuales e incluso la ceguera total. **Objetivos:** Describir la frecuencia y los tipos de patologías oftalmológicas en lactantes menores de 6 meses en un servicio de oftalmopediatría de un hospital infantil. **Materiales y Métodos:** estudio observacional, descriptivo, retrospectivo. Se revisó la base de datos del servicio de oftalmopediatría. Por muestreo de casos consecutivos fueron incluidos lactantes con edad  $\leq 6$  meses, que consultaron en el periodo de marzo a septiembre del 2022, en cuyas fichas figuraban el número telefónico. Variables: edad, sexo, motivo de consulta, antecedentes perinatales y de patologías oftalmológicas, resultado del examen oftalmológico y tratamiento. Los datos fueron analizados en SPSS con estadísticas descriptivas. El comité de ética aprobó el protocolo con consentimiento de los padres. **Resultados:** Ingresaron 137 lactantes con edad  $2,9 \pm 1,8$  meses, peso de nacimiento  $2995 \pm 621$ , edad gestacional  $38 \pm 2,1$  semanas, 53% varones, 31% para control, el 83%, con antecedente de patología ocular. Presentaron patología ocular el 32% (44/137), 59% (26/44) de origen congénito y 41% (18/44) adquiridas. El 18% (8/44) de las alteraciones oculares recibieron tratamiento quirúrgico. **Conclusión:** El 32% de los lactantes atendidos en el servicio de oftalmopediatría presentaron patologías oculares, de las cuales el 59% fueron congénitas, las dos más frecuentes la

### ABSTRACT

**Introduction:** Ophthalmological conditions in children under 6 months can cause visual disturbances and even total blindness. **Objectives:** To describe the frequency and types of ophthalmological pathologies in infants under 6 months of age in a pediatric ophthalmology service at a children's hospital. **Materials and Methods:** this was an observational, descriptive and retrospective study. The database of the ophthalmopediatric service was reviewed. By sampling consecutive cases, infants aged  $\leq 6$  months, who consulted from March to September 2022 and whose records included the telephone number were included. Variables: age, sex, chief complaint, perinatal history and ophthalmological pathologies, result of ophthalmological examination and treatment. Data were analyzed in SPSS with descriptive statistics. The ethics committee approved the protocol and parental consent was obtained. **Results:** 137 infants, aged  $2.9 \pm 1.8$  months, birth weight  $2995 \pm 621$ , gestational age  $38 \pm 2.1$  weeks, of which 53% were male were selected for this study. 31% presented for a routine follow-up, 83% had a history of ocular pathology. 32% (44/137) presented ocular pathology, 59% (26/44) congenital and 41% (18/44) acquired. 18% (8/44) of the ocular alterations received surgical treatment. **Conclusions:** 32% of the infants seen in the ophthalmopediatric service presented ocular pathologies, of which 59% were congenital, the two most frequent being congenital cataracts and nasolacrimal duct obstruction.

**Correspondencia:** Olivia Cardozo **Correo:** occs77@hotmail.com

**Conflictos de interés:** Las autoras declaran no tener conflictos de interés.

**Financiamiento:** Autofinanciado por la primera autora

**Editor responsable:** Leticia Ramirez Pastore.

**Recibido:** 14/07/2023 **Aceptado:** 18/08/2023

**DOI:** <https://doi.org/10.31698/ped.50022023007>

 Este es un artículo publicado en acceso abierto bajo una Licencia Creative Commons CC-BY 4.0

catarata congénita y la obstrucción del conducto nasolagrimal.

**Palabras Claves:** Lactantes, examen oftalmológico, oftalmopatía, retinopatía.

## INTRODUCCIÓN

La visión desempeña un papel fundamental en el desarrollo de los niños. Contribuye a la adquisición de conocimientos y al desarrollo de habilidades como el lenguaje, la comunicación y la conexión con el entorno social y espacial, así como de aptitudes que requieren coordinación ojo-mano<sup>(1)</sup>. El desarrollo motor grueso es más lento en niños con exoforia, comparado con aquellos sin alteraciones de la convergencia de los ojos<sup>(2)</sup>. Una revisión sistemática reciente concluyó que existe una estrecha relación entre el sistema visual y el desarrollo de los niños<sup>(3)</sup>. Por consiguiente, la evaluación de la visión en el lactante pequeño permite el diagnóstico y tratamiento oportuno de las afecciones oculares.

A nivel mundial se estima que hay 19 millones de niños pequeños con alteraciones visuales, de los cuales 1,4 millones son considerados ciegos<sup>(4)</sup>.

Las alteraciones de la visión en los niños pueden obedecer a distintas enfermedades, congénitas o adquiridas durante el crecimiento, por lo cual es importante conocer los antecedentes personales, familiares, perinatales del niño, en especial, conocer antecedentes de enfermedades que hayan afectado a la madre durante el embarazo. Una revisión sistemática y metaanálisis sobre la frecuencia y causas de alteraciones visuales y ceguera en niños reportó 3,8% de las alteraciones visuales y 0,17% de ceguera. Las causas principales de alteraciones visuales fueron los errores refractarios, la ambliopía y la catarata congénita<sup>(5)</sup>.

Los controles rutinarios de los ojos se deben realizar desde temprana edad, la Academia Americana de Oftalmología y la Asociación Americana de Oftalmología Pediátrica y Estrabismo recomiendan un examen oftalmológico del recién nacido que debe incluir el reflejo rojo, el reflejo del parpadeo y

**Keywords:** Infants, ophthalmological examination, ophthalmopathy, retinopathy.

respuesta de la pupila. Si el neonato es prematuro se debe incluir el examen del fondo de ojo<sup>(6)</sup>. El examen ocular más allá del periodo neonata, detectó patologías oculares en el 41,2% de los lactantes, en un país sin programa estandarizado de control ocular en el período neonatal<sup>(7)</sup>.

En la mayoría de las maternidades de Paraguay, aún no se examina el reflejo rojo en forma rutinaria. Cardozo y col. en un estudio realizado en el hospital donde se realizó el presente estudio, con el objetivo de determinar la sensibilidad del reflejo rojo obtenido con un teléfono inteligente, encontró niños con patologías oculares graves como la retinoblastoma, sin que estos hayan tenido una evaluación ocular previa<sup>(8)</sup>. En muchos niños las afecciones visuales pasan con frecuencia desapercibidas por los padres, lo que muchas veces produce complicaciones que dejan secuelas permanentes<sup>(9,10)</sup>. El examen oftalmológico debe incluir fondo de ojo cuando se trata de recién nacidos prematuros y en aquellos que presentan signos de afección ocular, así como antecedentes familiares de patologías oftalmológicas congénitas<sup>(11)</sup>.

El servicio de oftalmopediatría del hospital general pediátrico atiende niños de todas las edades provenientes de todos los departamentos del país. El objetivo del presente estudio fue describir la frecuencia y los tipos de patologías oftalmológicas en los menores de 6 meses que acudieron al consultorio de oftalmología del Hospital General Pediátrico Niños de Acosta Ñu en el periodo de marzo a septiembre del 2022.

## MATERIALES Y MÉTODOS

### Diseño y población

Estudio observacional, descriptivo, de corte transversal, ambispectivo. Se revisó la base de datos

de las consultas del servicio de oftalmopediatría del Hospital General Pediátrico Niños de Acosta ÑU en el periodo de marzo a setiembre del 2022. Fueron elegibles los pacientes con edad  $\leq 6$  meses en cuyas fichas se encontraba el número telefónico, de los padres. Previa comunicación con los mismos, luego de explicarle el motivo de la comunicación y solicitarle el consentimiento se recogieron los datos que no estaban en la ficha clínica o eran inconsistentes y que contenía el cuestionario elaborado con las variables a ser analizadas. Por muestreo no probabilístico de casos consecutivos ingresaron al estudio los pacientes que llenaron los criterios de inclusión. Fueron excluidos los lactantes con fichas incompletas e imposibilidad de comunicación con los padres. Los datos obtenidos en la entrevista telefónica fueron trasladados en un formulario de Google.

### Variables

Demográficas (edad, sexo, procedencia), antecedentes personales y familiares de afecciones oculares, antecedentes perinatales, hospitalización en el periodo neonatal, el motivo de consulta, antecedentes maternos de toxoplasmosis, los hallazgos oculares y el tratamiento recibido.

### Análisis estadísticos y tamaño de la muestra

Las respuestas del formulario de Google fueron descargados a una planilla Excel, la cual fue exportada al programa SPSS v21 para el análisis Las

variables cuantitativas se expresaron en medias con su desvío estándar y las cualitativas en porcentajes.

### Tamaño de muestra

Para el cálculo del tamaño muestras se utilizó la calculadora GRANMO Aceptando un riesgo alfa de 0.05 y un riesgo beta inferior a 0.2 en un contraste bilateral se necesitaron 120 sujetos para detectar una diferencia igual o superior a 0.075 unidades. Se asumió que la proporción en el grupo de referencia es de 0.076. Se ha estimado una tasa de pérdida de seguimiento de 0%.

## RESULTADOS

Durante el periodo de marzo a setiembre de 2022, fueron atendidos en el consultorio de oftalmopediatría del hospital, 761 pacientes. El 25,7% (196/761) de los niños eran lactantes menores de 6 meses. De esta población fueron incluidos 137 lactantes y excluidos 95 por imposibilidad de comunicación con los padres. Figura 1.

En cuanto a la edad de los pacientes, la media fue de  $2,9 \pm 1,8$  meses. El 53,3% (73/137) era de sexo masculino. El 80,3% (110/137) del Departamento Central. El 29,9% (41/137) tenía antecedentes familiares de afecciones oculares. Otros datos se encuentran en la tabla 1.

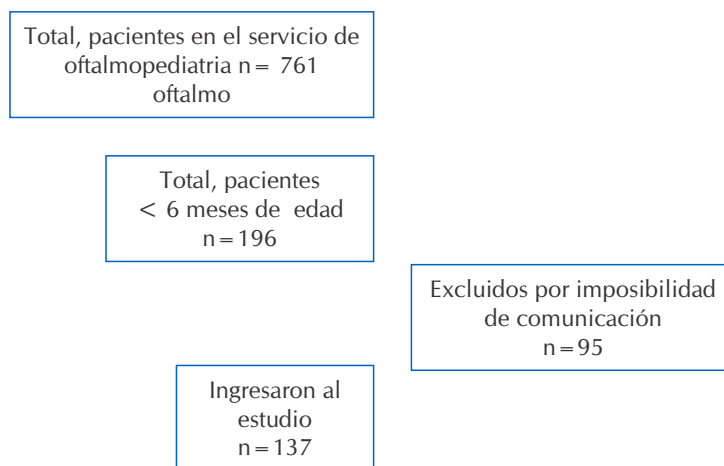


Figura 1. Flujograma de los pacientes

**Tabla 1.** Características demográficas, antecedentes patológicos, antecedentes familiares y motivo de consulta de pacientes que acuden a la consulta oftalmológica en el Hospital General Pediátrico Niños de Acosta Ñu. n= 137

<b>Edad (meses)</b>		
<b>Media DE</b>		<b>2,9 ± 1.8</b>
<b>Sexo</b>	<b>n</b>	<b>%</b>
Femenino	64	46.7
Masculino	73	53.3
<b>Procedencia</b>		
Capital	5	3.6
Dpto. Central	110	80.3
Otros Departamentos	22	16.06
<b>Antecedentes familiares de patologías oftalmológicas</b>		
SÍ	41	29.9
NO	96	70.1
<b>Antecedentes personales oftalmológicos</b>		
SÍ	43	31.4
NO	94	68.6
<b>Motivo de Consulta</b>		
Control	115	83.9
Derivados por especialistas	22	16.1

En cuanto al peso de nacimiento de los pacientes estudiados, la media fue de  $2.995 \pm 621$  gramos. La media de edad gestacional de los pacientes estudiados fue de  $38 \pm 2,1$  semanas. El 19,7% (27/137) de los niños menores de 6 meses estudiados fue hospitalizado en el periodo neonatal. El 16% (22/137) de los niños estudiados presentaba antecedentes perinatales de toxoplasmosis. Tabla 2.

En cuanto a los hallazgos patológicos oculares se observó que el 32,4% (44/137) presentaron patologías oftalmológicas. Estas fueron congénitas en 59% (26/44) y 41% (18/44) fueron adquiridas. Los tipos de patologías se observan en la tabla 3.

El 16,1% (22/137) de los niños menores de 6 meses estudiados recibió tratamiento médico para su afección ocular, mientras que el 5,8% 8/137 recibió tratamiento quirúrgico. Tabla 4.

**Tabla 2.** Antecedentes perinatales de pacientes que acuden a la consulta oftalmológica en el Hospital General Pediátrico Niños de Acosta Ñu. n= 137

<b>Peso de nacimiento (gramos)</b>		
<b>Media DE</b>		<b>2995 ± 621</b>
<b>Edad Gestacional (semanas)</b>		
<b>Media DE</b>		<b>38 ± 2,1</b>
<b>Hospitalización en periodo neonatal</b>	<b>n</b>	<b>%</b>
SÍ	27	19.7
NO	110	80.3
<b>Antecedentes perinatales de toxoplasmosis</b>		
SÍ	22	16.06
NO	115	83.9

**Tabla 3.** Hallazgos patológicos oculares de pacientes que acuden a la consulta oftalmológica en el Hospital General Pediátrico Niños de Acosta Ñu. N= 44

	n	%
<b>Sin hallazgos patológicos oculares</b>	93	67.9
<b>Con hallazgos patológicos oculares</b>	44	32.1
<b>Patologías detectadas</b>	<b>n</b>	<b>%</b>
Catarata Congénita	6	4.4
Retinopatía del prematuro	6	4.4
Obstrucción de vías lagrimales	5	3.7
Estrabismo	5	3.7
Glaucoma congénito	4	2.9
Conjuntivitis	4	2.9
Miopía	3	2.2
Papiledema	2	1.5
Trastorno del nervio óptico	2	1.5
Astigmatismo	1	0.7
Coloboma del iris	1	0.7
Desprendimiento de retina	1	0.7
Hemangioma de párpado	1	0.7
Hemorragia retiniana	1	0.7
Megalopapila ambos ojos	1	0.7
Ptosis palpebral	1	0.7

**Tabla 4.** Tratamiento recibido de pacientes que acuden a la consulta oftalmológica en el Hospital General Pediátrico Niños de Acosta Ñu. n= 137

	n	%
Ninguno	107	78.1
Médico	22	16.1
Quirúrgico	8	5.8
<b>Total</b>	<b>137</b>	<b>100</b>

## DISCUSIÓN

La gran mayoría de los lactantes incluidos en el presente estudio, no presentaban manifestaciones oculares, consultaron para realizarse un control ocular, por recomendación de los pediatras en la mayoría de los casos. El porcentaje de hallazgos patológicos sin embargo fue elevado, y la mayoría fueron de origen congénito. Shahid y cols, en un estudio realizado en el servicio de oftalmología de un hospital terciario en Pakistan, que incluyó a 330 lactantes con edad comprendida entre 1 día a 11 meses, encontró alguna patología en más de la mitad de los casos, pero a diferencia de nuestro, el 61% eran adquiridas<sup>(12)</sup>. Es posible que la diferencia se deba al hecho que eran lactantes de mayor edad.

En un estudio llevado a cabo en la India, que incluyó resultados de estudios oftalmológicos de más de 3000 niños, en el subgrupo de lactantes menores de 6 meses, (n=35) la patología ocular más frecuentemente encontrada fue la obstrucción congénita del conducto naso lagrimal<sup>(13)</sup>. Esta patología congénita es una de las más frecuentes del sistema lagrimal en los niños. En nuestro estudio fue la segunda patología congénita más observada. Se produce por una falla en la canalización del conducto lagrimal en su extremo distal. Es la primera causa de epifora en los lactantes, un motivo frecuente de consultas en pediatría<sup>(14)</sup>. En un estudio poblacional en EE. UU. 1 de cada 9 recién nacidos los presentan y el tiempo medio de aparición

de síntomas es de 5 semanas<sup>(15)</sup>. Aproximadamente el 78% de los casos se resuelve espontáneamente sin sondaje ni otras intervenciones dentro del año de vida. Sin embargo, se debe realizar un seguimiento oftalmológico hasta la resolución completa<sup>(16)</sup>. Es una causa frecuente de infección del saco lagrimal con gérmenes gram positivos entre los que se encuentra el *Streptococcus pneumoniae* y también el *Stafilococcus aureus* y los gérmenes gram negativos de las especies de *Hemophilus*<sup>(17)</sup>

En el presente estudio la patología congénita más frecuente fue la catarata. Esta se caracteriza por una opacidad del cristalino que se origina durante el desarrollo embrionario y debe ser diagnosticada en el recién nacido o a edades tempranas, para realizar el tratamiento adecuado para evitar la ceguera<sup>(18)</sup>. El reflejo rojo es una herramienta que se debe realizar a los recién nacidos y que lo puede descartar en forma 'precoz'<sup>(19)</sup>. Cardozo y col en un trabajo realizado en un grupo de pacientes pediátricos encontraron que la frecuencia de catarata congénita de diagnóstico tardío fue de 0.8 % (8).

Otra patología ocular de importancia es la retinopatía del prematuro que afecta principalmente a los recién nacidos de muy bajo peso (RNMBP) y de menor edad gestacional, por lo que la evaluación de estos debe realizarse aproximadamente al mes de vida para descartar la presencia de lesiones en la retina debido a la prematuridad<sup>(20)</sup>. En el estudio se ha observado una menor prevalencia de retinopatía del prematuro que un estudio realizado en EE. UU en 2018, que investigó la retinopatía del prematuro, sus factores de riesgo y su significado clínico<sup>(21)</sup>. Esta diferencia, además de las características de la población, puede estar asociada a que el servicio de oftalmopediatría, no es de referencia para casos de retinopatía del prematuro, ya que no es un hospital materno infantil. El uso de la telemedicina y de técnicas de inteligencia artificial se están implementando y han demostrado ser útiles en el diagnóstico de la retinopatía de la prematuridad, permitiendo realizar interconsultas a distancia con expertos, en maternidades alejadas de centros urbanos<sup>(22)</sup>.

El estrabismo fue también la segunda patología congénita diagnóstica. Es una causa importante de discapacidad visual en niños y puede producir serios

trastornos de la visión si no es corregida a tiempo. Estudios como los de Doctor y col. demostraron que el estrabismo está asociado a factores como la prematuridad, bajo peso al nacer, fallo del desarrollo neurológico, la herencia entre otros<sup>(23)</sup>.

El glaucoma congénito, a pesar de ser una enfermedad rara, es considerada como una de las principales causas de ceguera en niños a nivel mundial, y constituye el 19,5% de todos los tipos de glaucoma<sup>(24)</sup>. El glaucoma también puede desarrollarse después del nacimiento en el glaucoma infantil del desarrollo<sup>(19)</sup>. Todo niño que presente lagrimeo, fotofobia, opacidad corneal, bupftalmos debe llamar la atención del pediatra y descartar glaucoma congénito<sup>(25)</sup>.

En nuestro estudio la conjuntivitis ocupó el tercer lugar entre las patologías oculares. Es una de las afecciones oculares de alta prevalencia entre los niños. Los estudios evidencian que el riesgo de conjuntivitis en los recién nacidos y en lactantes está asociado a la presencia de infecciones vaginales de la madre potencialmente transmisibles, de las medidas profilácticas del parto y de la exposición postnatal<sup>(26)</sup>. El adenovirus es una etiología frecuente en niños<sup>(27)</sup>. En el presente estudio se observó que cerca del tercio de niños tenía antecedentes familiares de afecciones oculares, algunos de importancia son las ametropías por los que los padres llevan a sus hijos a consultar con un especialista de manera más temprana<sup>(28,29)</sup>.

La toxoplasmosis es una de las infecciones perinatales asociadas a afecciones oculares en niños, es causada por el *Toxoplasma gondii* y puede ser transmitida de madre a hijo durante el embarazo. González y cols en una población de lactantes menores de 1 año, cuyas madres tenían serología positiva para *T gondii*, y que consultaron en el servicio de oftalmopediatría donde se realizó el presente estudio encontraron Toxoplasmosis ocular en el 46,4% de los pacientes<sup>(30)</sup>. En nuestro estudio un bajo porcentaje de niños tenía antecedentes perinatales de toxoplasmosis, pero ninguno presentó lesión ocular, compatible con toxoplasmosis ocular, aunque esta puede presentarse más tarde en la vida.

El estudio presentado tiene limitaciones, porque la evaluación se realizó en un servicio de oftalmología pediátrica, por tanto, el elevado porcentaje de

alteraciones oculares encontrada puede explicarse porque de alguna manera fueron remitidos por pediatras para control y en menor proporción por especialistas, con sospecha de lesión ocular. Sin embargo, aporta datos sobre la frecuencia de patologías congénitas, que deberían haberse diagnosticado en el periodo neonatal para un tratamiento precoz. Por otro lado, revela la importancia de establecer programas como la del reflejo rojo en todos los recién nacidos de las maternidades del país y enfatizar en el control ocular del lactante antes del año de vida.

## CONCLUSIONES

El 32,4% de los lactantes menores de 6 meses presentaron patologías oculares El 59% fueron congénitas. Las patologías congénitas más frecuentes fueron la catarata, la obstrucción del

conducto naso lagrimal y el estrabismo. Las adquiridas fueron la retinopatía del prematuro y la conjuntivitis. El motivo de consulta fue control ocular en el 83% de los casos.

## CONTRIBUCIÓN DE AUTORES

**Olivia Cardozo:** concepción y diseño del tema, redacción del protocolo de investigación. redacción del borrador del manuscrito, corrección y aprobación de la versión final.

**Giannina Sosa:** Redacción del protocolo de investigación, recolección de los datos, redacción del primer borrador del manuscrito, aprobación de la versión final.

**Mirta Mesquita:** Corrección y Aprobación del protocolo de investigación Análisis de los datos, Redacción de la versión final del manuscrito.

## REFERENCIAS

1. Ricci D, Lucibello S, Orazi L, Gallini F, Staccioli S, Serrao F. et al. Early visual and neuro-development in preterm infants with and without retinopathy. *Early Hum Dev.* 2020;148:105134. doi: 10.1016/j.earlhumdev
2. Pinero-Pinto E, Pérez-Cabezas V, De-Hita-Cantalejo C, Ruiz-Molinero C, Gutiérrez-Sánchez E, Jiménez-Rejano JJ, et al. Vision development differences between slow and fast Motor development in typical developing toddlers: A cross-sectional study. *Int. J. Environ. Res. Public Health.* 2020; 17:3597. doi: 10.3390/ijerph17103597 www.mdpi.com/journal/ijerph
3. Sanchez-Gonzalez MC, Palomo-Carrion R, De-Hita-Cantalejo C, Romero-Galisteo RP, Gutierrez-Sanchez E, Pinero-Pinto E. Visual system and motor development in children: a systematic review. *Acta Ophthalmol.* 2022;100:e1356-e1369. doi: 10.1111/aos.15111
4. Fazzi E, Micheletti S, Calza S, Merabet I, Rossi A, Galli J, Early visual intervention study group. Early visual training and environmental adaptation for infants with visual impairment. *Dev Med Child Neurol.* 2021;63(10): 1180-1193. doi: 10.1111/dmcn.14865.
5. Yekta A, Hooshmand E, Saatchi M, Ostadimoghaddam H, Asharlous A, Taheri A, et al. Global Prevalence and Causes of Visual Impairment and Blindness in Children: A Systematic Review and Meta-Analysis. *J Curr Ophthalmol.* 2022;34:1-15. doi: 10.4103/joco.joco\_135\_21
6. Loh AR, Chiang MF. Pediatric Vision Screening. *Pediatr Rev.* 2018;39(5):225-234.
7. Ma Y, Deng G, Ma J, Liu J, Li S, i Lu H. Universal ocular screening of 481 infants using wide-field digital imaging system. *BMC Ophthalmol.* 2018;18:283. doi: 10.1186/s12886-018-0943-7
8. Cardozo-Sarubbi O, García-García S, Mesquita-Ramirez M. Sensibilidad del reflejo rojo en lactantes, realizado por pediatras utilizando imágenes tomadas a través de un teléfono inteligente. *Pediatr (Asunción).* 2021;48(2):99-106.
9. Jain M, Anjani P, Krishnamurthy G, Sachdeva V, Kekunnaya R. One-year Profile of Eye Diseases in Infants (PEDI) in secondary (rural) eye care centers in South India. *Indian J Ophthalmol.* 2021;69:906-9.
10. Bellido A, Mejía H. Prevalencia de trastornos de agudeza visual en niños de primero básico. *Rev Méd.* 2019;25(1):16-20.

11. Loh AR, Chiang MF. Pediatric Vision Screening. *Pediatr Rev.* 2018;39(5):225-234.
12. Shahid E, Shaikh A, Aziz S, Rehman A. Frequency of Ocular Diseases in Infants at a Tertiary Care Hospital. *Korean J Ophthalmol.* 2019;33(3):287-293. doi: <https://doi.org/10.3341/kjo.2017.0142>
13. Jain M, Anjani P, Krishnamurthy G, Sachdeva V, Kekunnaya R. One-year Profile of Eye Diseases in Infants (PEDI) in secondary (rural) eye care centers in South India. *Indian J Ophthalmol.* 2021;69:906-9. doi: 10.4103/ijo.IJO\_1084\_20
14. Kashkouli MB, Nasser Karimi N, Khademi B. Surgical management of congenital nasolacrimal duct obstruction; one procedure for all versus all procedures for one. *Curr Opin Ophthalmol.* 2019;30:364-371. doi:10.1097/ICU.0000000000000584
15. Sathiamoorthi S, Frank RD, Mohney BG. Incidence and Clinical Characteristics of Congenital Nasolacrimal Duct Obstruction. *Br J Ophthalmol.* 2019;103(4):527-529. doi: 10.1136/bjophthalmol-2018-312074
16. Sathiamoorthi S, Frank RD, Mohney BG. Spontaneous resolution, and timing of intervention in congenital nasolacrimal duct obstruction. *JAMA Ophthalmol.* 2018;136(11):1281-1286.
17. Zheng XY, Choy BNK, Zhou MM, Shi CP, Zhao ZY. Lacrimal sac bacteriology and susceptibility pattern in infants with congenital nasolacrimal duct obstruction in the 1st year of life: a cross-sectional study. *BMC Pediatrics.* 2020;20:465
18. Del Busto Wilhelma E, Zimmermann Paiz MA, Ordóñez Rivas AM, Quezada del Cida NC, Burgos Elías VY, Oliva Castillo NL. Caracterización de catarata congénita y resultado visual postoperatorio en una Unidad de Oftalmología Pediátrica en un país de ingresos medios. *Andes Pediatr.* 2022;93(4):488-495.
19. Traboulsi EI, Freedman SF, Wilson ME, Lambert SR. Does cataract morphology affect the risk of glaucoma following cataract surgery in infants with a unilateral congenital cataract. *J Cataract Refract Surg.* 2017;43(12):1611-1612.
20. García H, González-Cabello H, Soriano-Beltrán CA, Soto-Dávila MA, Vázquez-Lara Y, Hernández-Galván C. Frecuencia y gravedad de la retinopatía del prematuro en una unidad de cuidados intensivos neonatales. *Gac Med Mex.* 2018;154:561-568
21. Kim SJ, Port A, Swan R, Campbell JP, Chan RVP, Chiang MF. Retinopathy of prematurity: a review of risk factors and their clinical significance. *Surv Ophthalmol.* 2018;63:618-37.
22. Barrero-Castillero A, Corwin BK, VanderVeen DK, Wang JC. Workforce Shortage for Retinopathy of Prematurity Care and Emerging Role of Telehealth and Artificial Intelligence. *Pediatr Clin N Am.* 2020;67(4):725-733.
23. Doctor MB, Sachadeva V, Kekunnaya R. Profile of infantile strabismus at a tertiary eye care center in India. *Indian J Ophthalmol.* 2022;70:3056-60.
24. Güémez-Graniel MF, Navarro-Peña MC, Ramírez-Ortiz MA. Glaucomas en edad pediátrica: características clínicas y tratamiento en un hospital de referencia de la Ciudad de México. *Rev Mex Oftalmol.* 2019;93(3):137-141.
25. Leite A, Rolim de Moura Ch. Referral reasons for evaluating childhood glaucoma in a tertiary service. *Arq Bras Oftalmol.* 2022;85(5):465-71.
26. Martín-Begué N, Frick MA, Alarcón S, Wolley-Dod CH, Soler-Palacín P. Conjuntivitis neonatal: Diagnóstico y tratamiento. *Acta Estrabológica.* 2017;46(2):159-164.
27. Wang X, Lu L, Miao J, Ma J, Wu N, Cao Y, Wang C. Blocking the Prevalence of Adenoviral Conjunctivitis in Premature Infants by a Combined Disinfection Method. *J Infect. Dis.* 2022;75:5-9.
28. Bellido A, Mejía H. Prevalencia de trastornos de agudeza visual en niños de primero básico. *Rev Méd La Paz.* 2019;25(1):16-20.
29. Boffill Corrales AM, Rodríguez Ramos JF, Arada Rodríguez A, Fuentes SS, Jallo Hernández S. Pesquisaje de afecciones oculares en niños de círculos infantiles. Estrategia de intervención. *Rev Ciencias Médicas.* 2014;18(1):86-99
30. González L, Cardozo O, Samudio M, Mesquita M. Toxoplasmosis ocular en lactantes de 0 a 12 meses de edad con toxoplasmosis congénita. *Rev Chil Infectol.* 2022;39(3):265-272