


# Ventana Aortopulmonar: reporte de caso

## *Aortopulmonary window: a case report*

María del Carmen Cabrera<sup>1</sup> , Jorge Jarolin<sup>1</sup>, Silvia Gomez<sup>1</sup>, Carla Montiel<sup>1</sup>, Nathalia Paniagua<sup>1</sup>

<sup>1</sup> Universidad Nacional de Asunción. Facultad de Ciencias Médicas. Hospital de Clínicas. Departamento de Cardiología Infantil. San Lorenzo, Paraguay.

### RESUMEN

La ventana aortopulmonar es una malformación cardíaca congénita poco frecuente que se encuentra entre el 0,2% y 0,6% de todas las cardiopatías congénitas. Consiste en una comunicación entre la aorta ascendente y el tronco de la arteria pulmonar en presencia de dos arterias con dos válvulas semilunares. Se presenta el caso de un lactante de 6 meses con 5,860 kg remitido al servicio de cardiología infantil por dificultad respiratoria y escasa ganancia ponderal. Entre los métodos diagnósticos se realiza la ecocardiografía doppler color requiriendo posteriormente complementar dicho método con cateterismo cardíaco y posterior resolución quirúrgica.

**Palabras Claves:** Ventana aortopulmonar, Ecocardiografía doppler color, cateterismo cardíaco, resolución quirúrgica.

### ABSTRACT

Aortopulmonary window is a rare congenital heart malformation that is found in between 0.2% and 0.6% of all congenital heart disease. It consists of a communication between the ascending aorta and the trunk of the pulmonary artery in the presence of two arteries with two semilunar valves. We present the case of a 6-month-old infant weighing 5,860 kg referred to the pediatric cardiology service due to respiratory distress and low weight gain. As part of the diagnostic workup, color Doppler echocardiography was performed, along with subsequent cardiac catheterization and surgical resolution.

**Key Words:** Aortopulmonary window, color Doppler echocardiography, cardiac catheterization, surgical resolution.

### INTRODUCCIÓN

La ventana aortopulmonar es una malformación cardíaca congénita poco frecuente que se encuentra entre el 0,2% y 0,6% de todas las cardiopatías congénitas. Consiste en una comunicación entre la aorta ascendente y el tronco de la arteria pulmonar en presencia de dos arterias con dos válvulas semilunares<sup>(1,2)</sup>.

En general, originan un importante cortocircuito izquierda-derecha, cursando con insuficiencia

cardíaca congestiva en los primeros días o meses de vida y desarrollo precoz de hipertensión pulmonar severa<sup>(3,4)</sup>.

Debido al rápido desarrollo de enfermedad vascular pulmonar irreversible, se debe reparar la malformación al ser diagnosticada, preferentemente antes de los 6 meses de edad. Cuando la resistencia vascular pulmonar total en el momento de la cirugía es menor a  $<8 \text{ U/m}^{(3)}$ .

**Correspondencia:** María del Carmen Cabrera **Correo:** mariancabrera14@gmail.com

**Conflicto de Interés:** Los autores declaran no poseer conflicto de intereses.

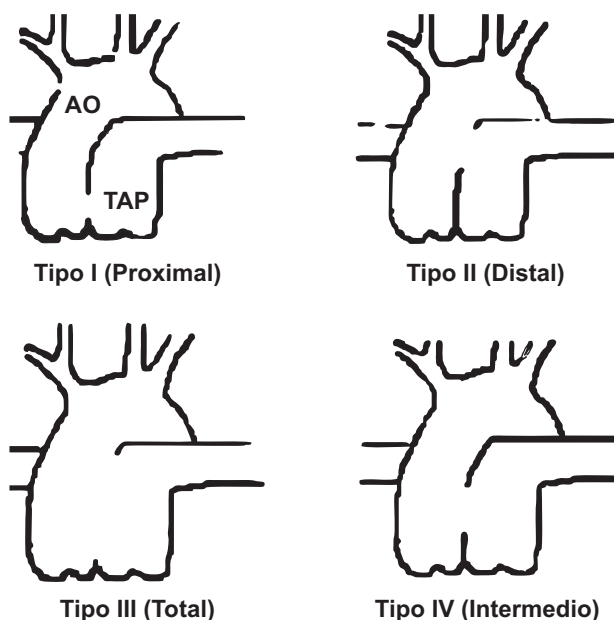
**Recibido:** 26/08/2020 **Aceptado:** 17/02/2021

DOI: <https://doi.org/10.31698/ped.48012021014>

 Este es un artículo publicado en acceso abierto bajo una Licencia Creative Commons CC-BY 4.0

La repercusión hemodinámica dependerá del tamaño del cortocircuito y los defectos asociados<sup>(3,4)</sup>.

La clasificación más reciente es la de Jacobs y colaboradores<sup>(2,5)</sup> (Figura 1)



Tipo I (Proximal): Localización proximal, en la pared posteromedial de la aorta ascendente, después del seno del Valsalva.

Tipo II (Distal): Localización distal, en la pared posterior de la aorta ascendente, próxima a la bifurcación pulmonar.

Tipo III (Total): defecto de gran tamaño con ausencia total del septum de separación de la aorta ascendente y la arteria pulmonar.

Tipo IV (Intermedio): defecto menor, más central con presencia de bordes bien definidos.

Figura 1. Clasificación de ventana aortopulmonar.

Si bien las ventanas aortopulmonares de bordes bien definidos tipo IV son pasibles de cierre percutáneo(6). Ante los excelentes resultados, la cirugía se mantiene como el método de elección para el tratamiento de estos defectos(5,7).

Presentamos el caso de un lactante con remisión al servicio de cardiología infantil adyacente a lo tardío requiriendo complementar los estudios con cateterismo cardiaco.

### CASO CLÍNICO

Lactante de 6 meses de edad, sexo masculino, procedente de Ciudad del Este, remitido al servicio por escasa ganancia ponderal y dificultad respiratoria.

Peso de Nacimiento 4Kg Parto: cesárea  
Peso de ingreso: 5,860 Kg Talla: 71 cm PC: 43,5  
FC: 148 lpm FR: 36 pm Saturación de O<sub>2</sub>: 96%  
Temperatura axilar: 36,6°. Al examen físico se citan los datos positivos: a la ectoscopia: palidez de piel y

la frecuencia respiratoria aumentada con tiraje intercostal bajo.

A la auscultación cardiaca: segundo ruido aumentado, Soplo Sistólico grado II en borde esternal izquierdo alto.

Palpación Abdominal: hígado a 2 cm del reborde costal.

Paciente es internado con diagnóstico de Insuficiencia cardiaca congestiva GIII, Cardiopatía congénita con hiperflujo pulmonar.

Medicación: Furosemida 2 mg/Kp , Espironolona 2 mg/Kp.

Se solicitan radiografía de tórax que mostro: ICT (índice cardiorácico ) aumentado, Flujo pulmonar aumentado con signos de cefalización. Figura 2. En el electrocardiograma se encontró signos de sobrecarga cardiaca Figura 3.

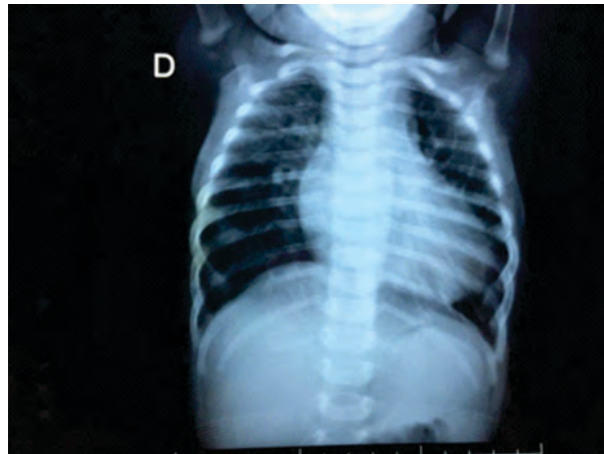


Figura 2. Radiografía de tórax, flujo pulmonar aumentado.

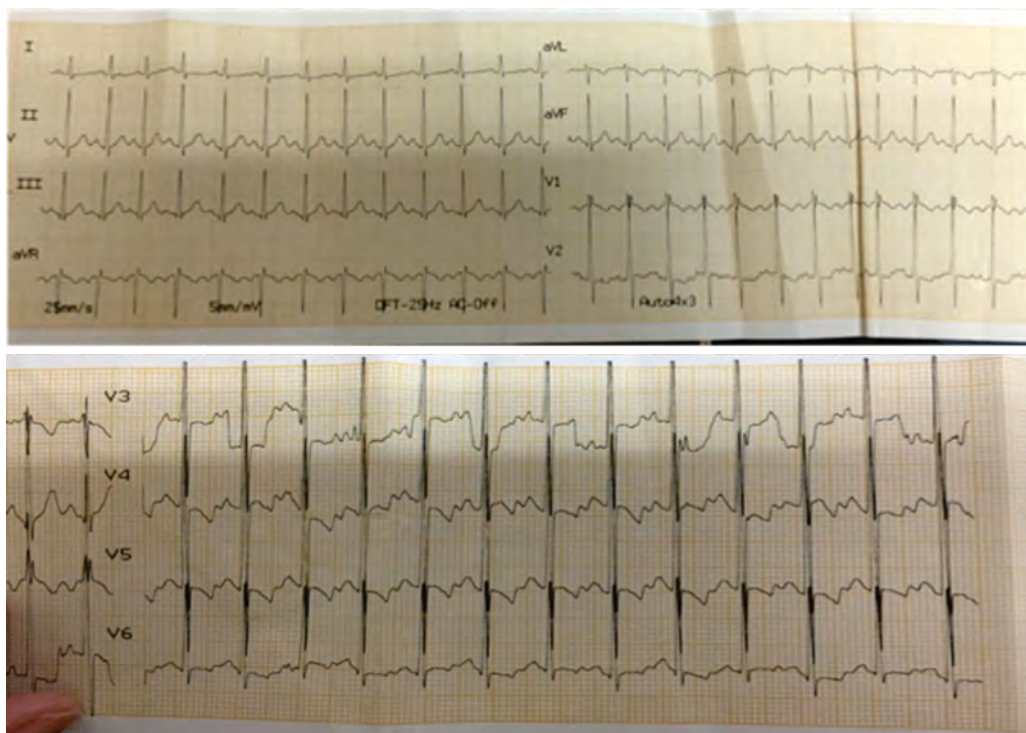
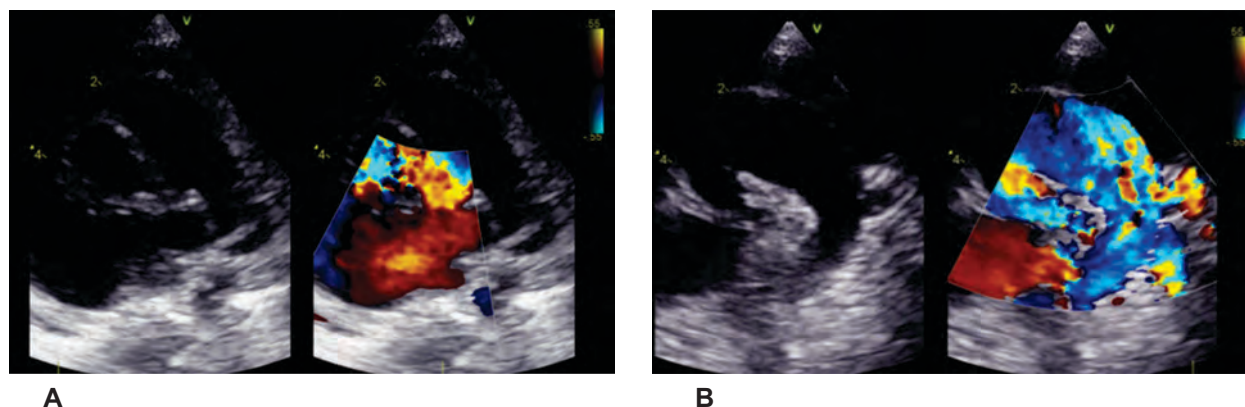


Figura 3. ECG: signos de sobrecarga biventricular

La Ecocardiografía Trastoracica: examen bidimensional, modo M y Doppler Color: Equipo GE Vivid iq transductor 6 Mz .revelo aumento de cavidades izquierdas, flujo pulmonar aumentado, signos de

hipertensión pulmonar estimado por la presencia de insuficiencia tricuspidea con morfología de flujo holosistólica, función contráctil biventricular conservada. Figura 4A y B



**Figura 4 A y B:** Se evidencia la comunicación entre la Aorta ascendente y el tronco pulmonar.

Se realizó cateterismo cardiaco que mostro comunicación directa, entre la aorta y la arteria

pulmonar, localización distal al inicio del cayado aórtico.

Datos hemodinámicos:

AD: 4 mmHg

VD: 55/0/4mmHg

AP: 55/32(44) mmHg

Cp: 12 mmHg.

Ao: 79/31(50) mmHg

Al: 12 mmHg

Qp: 4,5 lts/m

**RVP: 6,9 Wood**

Qs: 2,9 lts/m

RVS: 17,4 Wood

Qp/Qs: 1,5

RVP/RVS: 0,3

Se realizó corrección quirúrgica del defecto por esternotomía media con circulación extracorpórea. Abordaje aórtico, a nivel de la unión de la aorta con el tronco de la arteria pulmonar, previa identificación de los orificios y las dos ramas pulmonares se procedió al cierre de la comunicación con parche de pericardio bovino a puntos continuos.

En el post operatorio se suma al esquema de conducta requerimiento de Óxido Nítrico hasta el 5° día en unidad de cuidados intensivos.

El paciente es dado de alta al 10° día en buen estado general.

## DISCUSIÓN

Existen varias aristas de interés a considerar: la

escasa frecuencia de la cardiopatía, la historia clínica del paciente, el método diagnóstico y consideraciones técnicas de la cirugía aportan gran caudal académico.

En nuestro Servicio en un periodo de 15 años se presentaron dos casos.

En este paciente debido al amplio tamaño de la comunicación la intensidad del soplo era baja, de difícil auscultación con irritabilidad o llanto. Además, el soplo cardíaco continuo característico de la enfermedad puede no auscultarse en algunos casos. Cabe citar el adagio “Ni toda cardiopatía origina soplo ni todo soplo indica cardiopatía”, a fin de no centrarse únicamente en el mismo. Resaltar la diaforesis con la utilización de los músculos intercostales bajos como signos de alerta para

sospechar una cardiopatía y lograr una derivación precoz al cardiólogo<sup>(8)</sup>.

Generalmente la ecocardiografía tratoracica doppler color es el método de elección para el diagnóstico, definiendo el tamaño y localización del defecto, la presencia de anomalías asociadas y la repercusión hemodinámica<sup>(9,10)</sup>. Aunque en ocasiones las ventanas aortopulmonares pueden ser de difícil diagnóstico por este método, cuando las resistencias vasculares pulmonares están aumentadas ya que el cortocircuito es bidireccional y el gradiente de presión se encuentra disminuido

ocasionando dificultad técnica<sup>(11,12)</sup>, motivo por el cual se solicitó el cateterismo cardiaco; si bien el mismo es un método invasivo está disponible en el servicio, no así la angiotomografía<sup>(3)</sup>.

En cuanto a la técnica quirúrgica se debe tener precaución en la canulación de la aorta ascendente - lo más distal posible- y una vez practicada la incisión en la cara anterior de la aorta la vista quirúrgica hallada exige la identificación previa de cuatro orificios: las dos ramas pulmonares, el orificio pulmonar y el orificio aórtico para la correcta colocación del parche<sup>(13,14)</sup>.

## REFERENCIAS

- Moore P, Brook M, Heymann M. Patent ductus arteriosus and aortopulmonary window. In: Moss and Adams Heart Disease in Infants, Children and Adolescents. 7 ed. Philadelphia: Lippincott Williams & Wilkins. 2008. p. 697-702.
- Jacobs JP, Quintessenza JA, Gaynor JW, Burke RP, Mavroudis C. Congenital Heart Surgery Nomenclature and Database Project: aortopulmonary window. *Ann Thorac Surg.* 2000;69(4 Suppl):S44-9. doi: [https://doi.org/10.1016/s0003-4975\(99\)01236-9](https://doi.org/10.1016/s0003-4975(99)01236-9)
- Moruno Tirado A, Santos de Soto J, Grueso Montero J, Gavilan CJ, Alvarez MA, Gil Fournier M, et al. Ventana Aortopulmonar: Valoración clínica y resultados quirúrgicos. *Rev Esp Cardiol.* 2002; 55(3):266-270. doi: [https://doi.org/10.1016/S0300-8932\(02\)76595-0](https://doi.org/10.1016/S0300-8932(02)76595-0)
- Van Son JA, Puga FJ, Danielson GK, Seward JB, Mair DD, Schaff HV, et al. Aortopulmonary window: factors associated with early and late success after surgical treatment. *Mayo Clin Proc.* 1993;68(2):128-33. doi: [https://doi.org/10.1016/s0025-6196\(12\)60159-1](https://doi.org/10.1016/s0025-6196(12)60159-1)
- Naranjo U, Selman-Houssein E, Cardenas F, González A, Marcano L. Tratamiento quirúrgico de la ventana aortopulmonar: 15 años de experiencia. *Rev Cubana Pediatr [Internet].* 2004 [Citado 02 Set 2020]; 76(1). Disponible en: [https://www.researchgate.net/publication/262665369\\_Tratamiento\\_quirurgico\\_de\\_la\\_ventana\\_aortopulmonar\\_15\\_años\\_de\\_experiencia](https://www.researchgate.net/publication/262665369_Tratamiento_quirurgico_de_la_ventana_aortopulmonar_15_años_de_experiencia)
- Naik GD, Chandra VS, Shenoy A, Isaac BC, Shetty GG, Padmakumar P, et al. Transcatheter closure of aortopulmonary window using Amplatzer device. *Catheter Cardiovasc Interv.* 2003;59(3):402-5. doi: <https://doi.org/10.1002/ccd.10535>
- Campos-Quintero A, García-Montesa JA, Zabal-Cerdeira C, Cervantes-Salazar JL, Calderón-Colmenero J, Sandoval J P. Cierre transcatéter de la ventana aortopulmonar. ¿Vale la pena un método de cierre alternativo a la cirugía?. *Rev Esp Cardiol.* 2019; 72 (4):349-351. doi: <https://doi.org/10.1016/j.recesp.2018.03.012>
- Diaz Góngora G, Manrique M. Historia clínica en cardiología pediátrica. En: *Cardiología Pediátrica.* Colombia; 2003. p 189-193.
- Mahle W, Kreeger J, Silverman N. Echocardiography of the aortopulmonary window, aorto-ventricular tunnels and aneurysm of the sinuse of Valsalva. *Cardiol Young.* 2010;20 Suppl 3:100-6. doi: <https://doi.org/10.1017/S1047951110001149>
- Horimi H, Hasegawa T, Shiraishi H, Endo H, Yanagisawa M. Detection of aortopulmonary window with ventricular septal defect by Doppler color flow imaging. *Chest.* 1992;101(1):280-1. doi: <https://doi.org/10.1378/chest.101.1.280>
- Serrano Ricardo AG, González Morejón A, Marcano Sanz- Diagnóstico eco cardiográfico de ventana aortopulmonar distal. *CorSalud* 2013; 5(2):204-206.

12. Lago Kreuzig D. Janela Aortopulmonar pag 365-366. En: Atik E, editor. *Cardiopatas Congénitas*. Sao Paulo: Atheneu;2014.

13. Johansson L, Michaelsson M, Westerholm CJ, Aberg T. Aortopulmonary window: a new operative approach. *Ann Thorac Surg*. 1978;25(6):564-7. doi: [https://doi.org/10.1016/s0003-4975\(10\)63611-9](https://doi.org/10.1016/s0003-4975(10)63611-9)

14. Barnes ME, Mitchell ME, Tweddell JS. Aortopulmonary window. *Semin Thorac Cardiovasc Surg Pediatr Card Surg Annu*. 2011;14(1):67-74. doi: <https://doi.org/10.1053/j.pcsu.2011.01.017>